

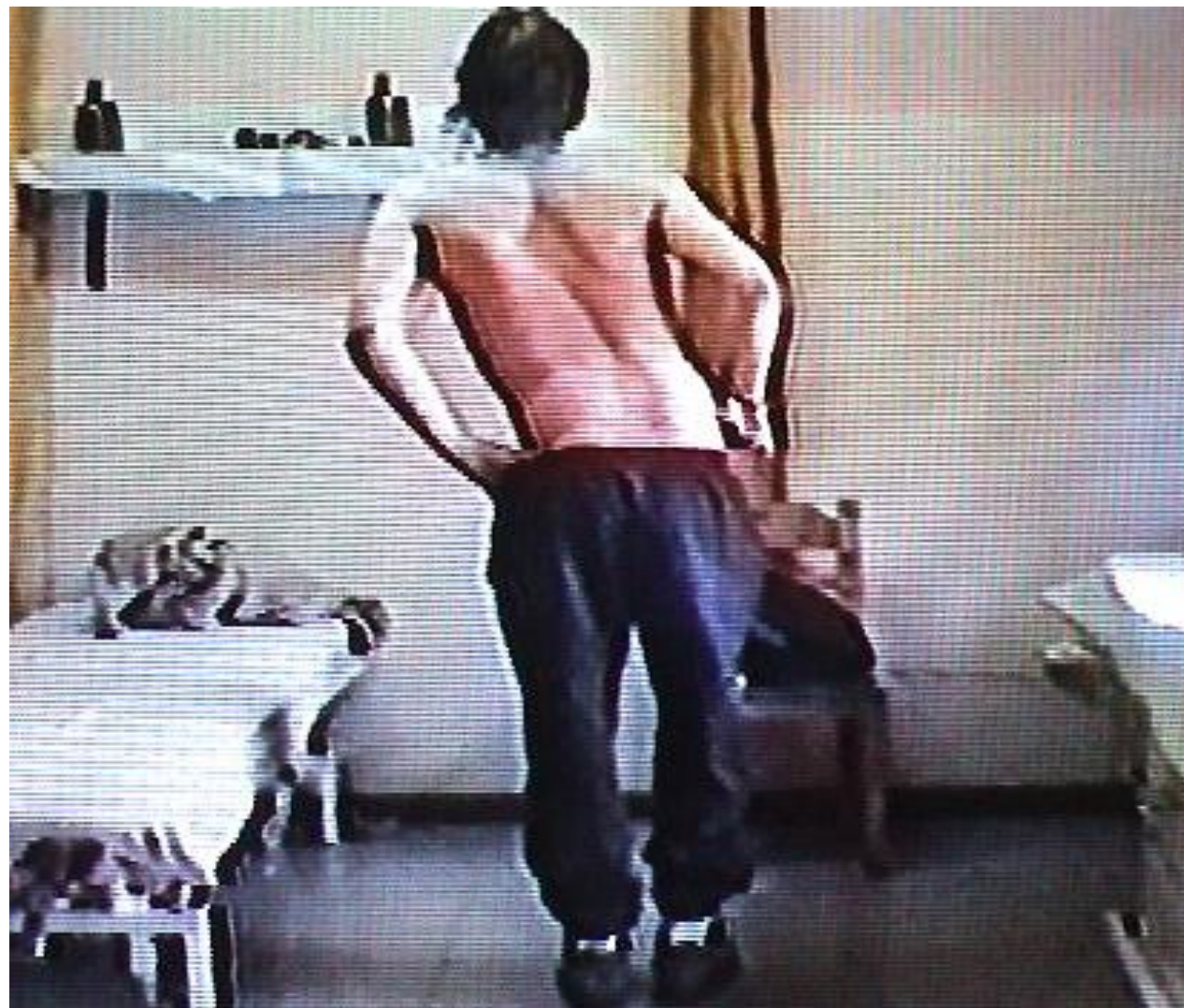

Σύνθετα κλινικά περιστατικά

Κλινικό περιστατικό 1

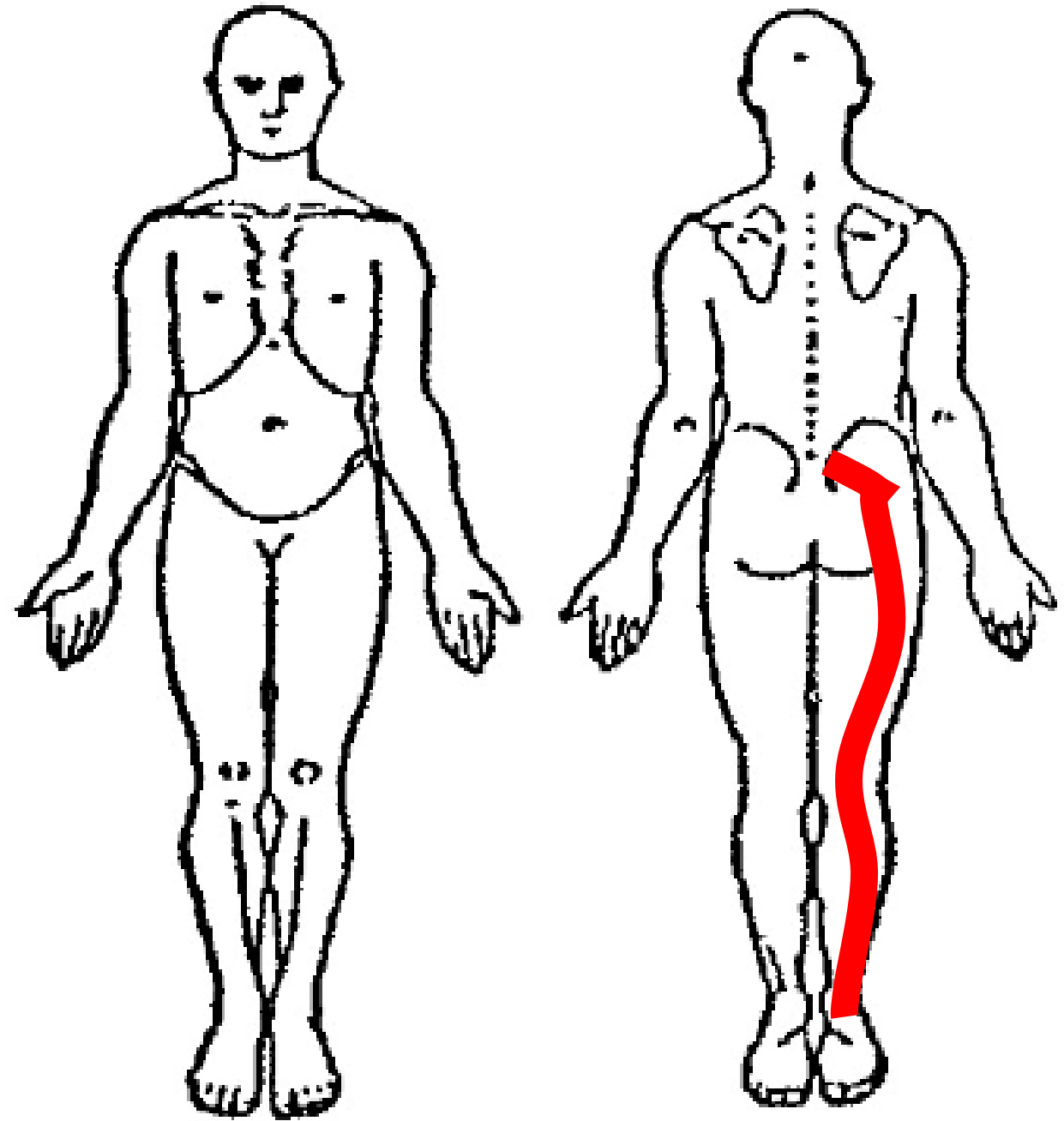
Ημέρα 1^η Προγραμματισμένος
για χειρουργείο...

**Οξυτάτη Οσφυο-Ισχιαλγία,
Κυφωσκολιωτική
Παραμόρφωση**



Αδυναμία Ορθοστασίας.
Αισθητική-Κινητική Ανεπάρκεια.

Απεικονιστικά ευρήματα:
Κήλη Μεσοσπονδυλίου Δίσκου
Ο4 – Ο5, Ο5- Ι1







Σημαντική απώλεια κάμψης στην όρθια θέση. Στήριξη επί των γονάτων. Εκτροπή από το οβελιαίο επίπεδο.



Αδυναμία έκτασης στην όρθια θέση...

Πως θα ξεκινούσατε;



Προσπάθεια
αυτοδιόρθωσης
με Επ. ΠΟΟΣ

Διόρθωση της
πλ. Κλίσης δια
των χειρών

Άλλο;