



Αυχενική ριζοπάθεια και ΜΔΘ

Μέρος II

Κοντός Αθανάσιος, PT, Dip MDT, Prob Instructor MDT
Σπανός Γεώργιος, PT, Dip MDT, Senior Instructor MDT

Ιστορικό


φυσική
εξέταση

απεικόνιση/
ηλεκτροφυσιολογικός
έλεγχος
Σοχλινός

Ιστορικό & φυσική εξέταση ΜΔΘ



Σοβαρή
παθολογία
<2%




Αυχενοβραχιόνια
συμπτώματα
<10%



Μη-ειδική
αυχεναλγία
>90%

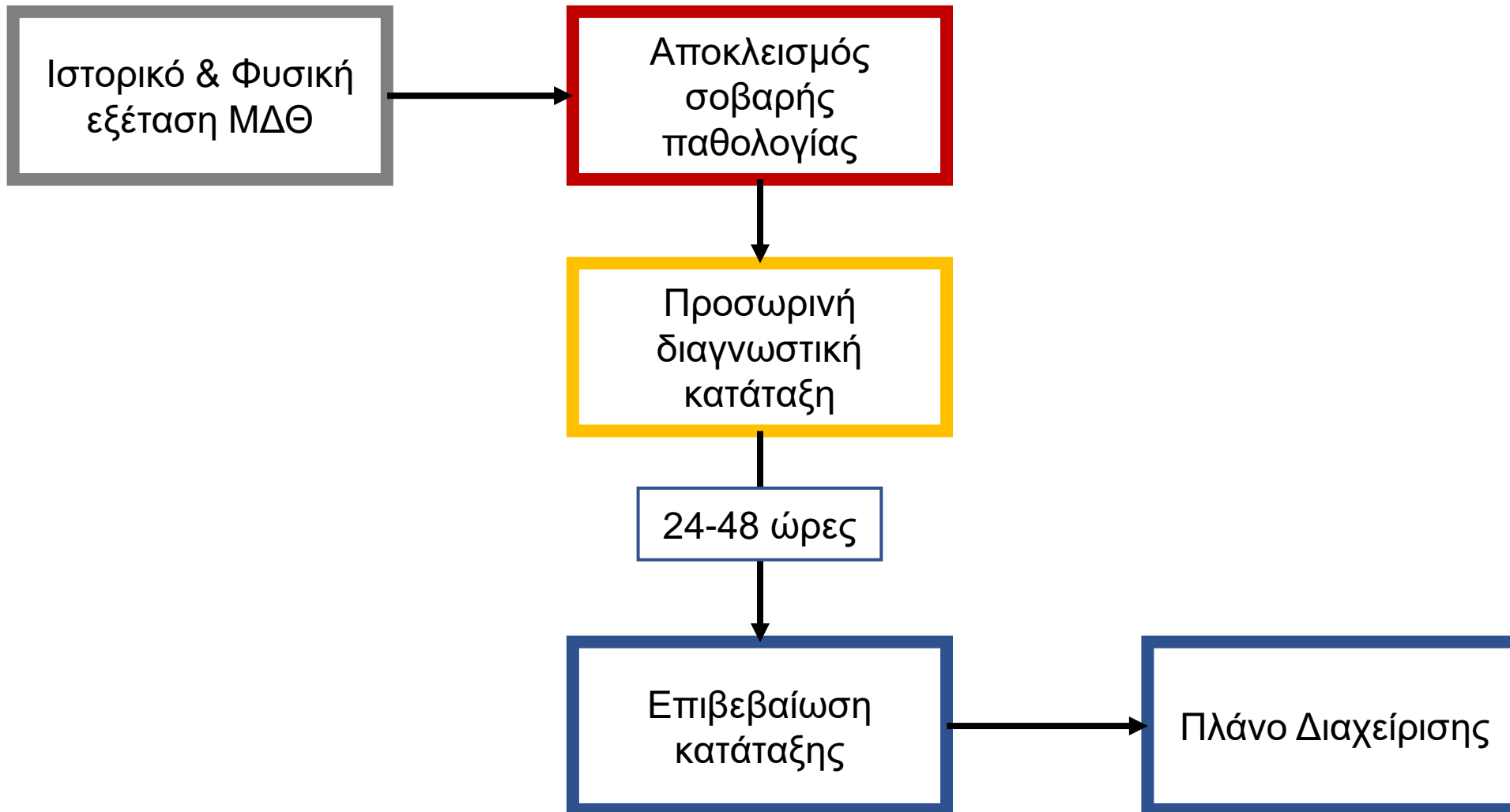


Κατάλληλη
παραπομπή



Διαχείριση ΜΔΘ





Παραπομπή: Παθ / Ορθ / Ο ίδιος / Άλλος _____

Εργασιακές Απαιτήσεις _____

Δραστηριότητες ελευθ. χρόνου _____

Λειτ. περιορισμοί από το τρέχον επεισόδιο _____

Βαθμολογία λειτουργικότητας _____

Βαθμολογία ΟΑΚΠ (0-10) _____

Παρόντα συμπτώματα _____

Παρόντα από _____ βελτιούμενα / αμετάβλητα / επιδεινούμενα

Έναρξη ως αποτέλεσμα _____ όχι προφανής λόγος

Συμπτώματα κατά την έναρξη: αυχ / βραχ / αντιβρ / κεφαλή _____

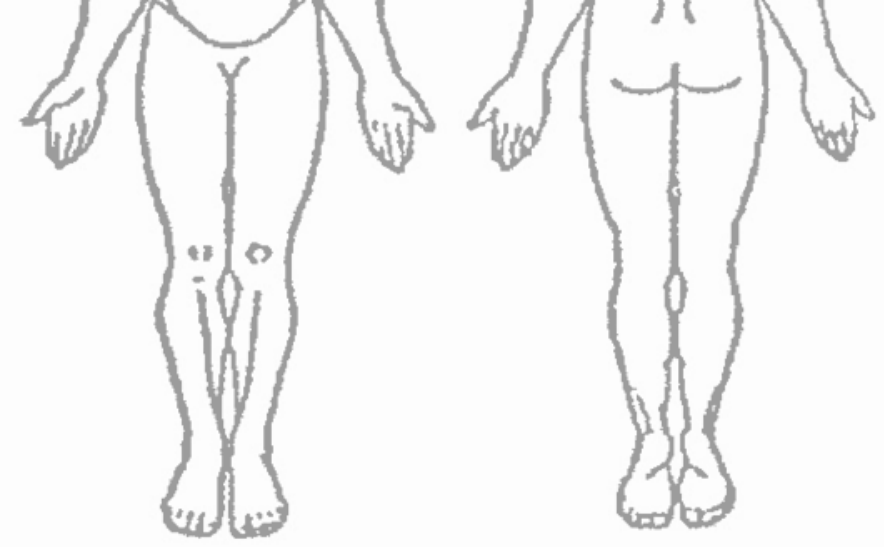
Αδιάκοπα συμπτώματα: αυχ / βραχ / αντιβρ / κεφαλή _____ Διακοπτόμενα συμπτώματα: αυχ / βραχ / αντιβρ / κεφαλή _____

Χειρότερα σκύψιμο κάθισμα στροφή κατάκλιση / έγερση
πμ / στην πρόοδο της ημέρας / μμ ακινησία / στην κίνηση

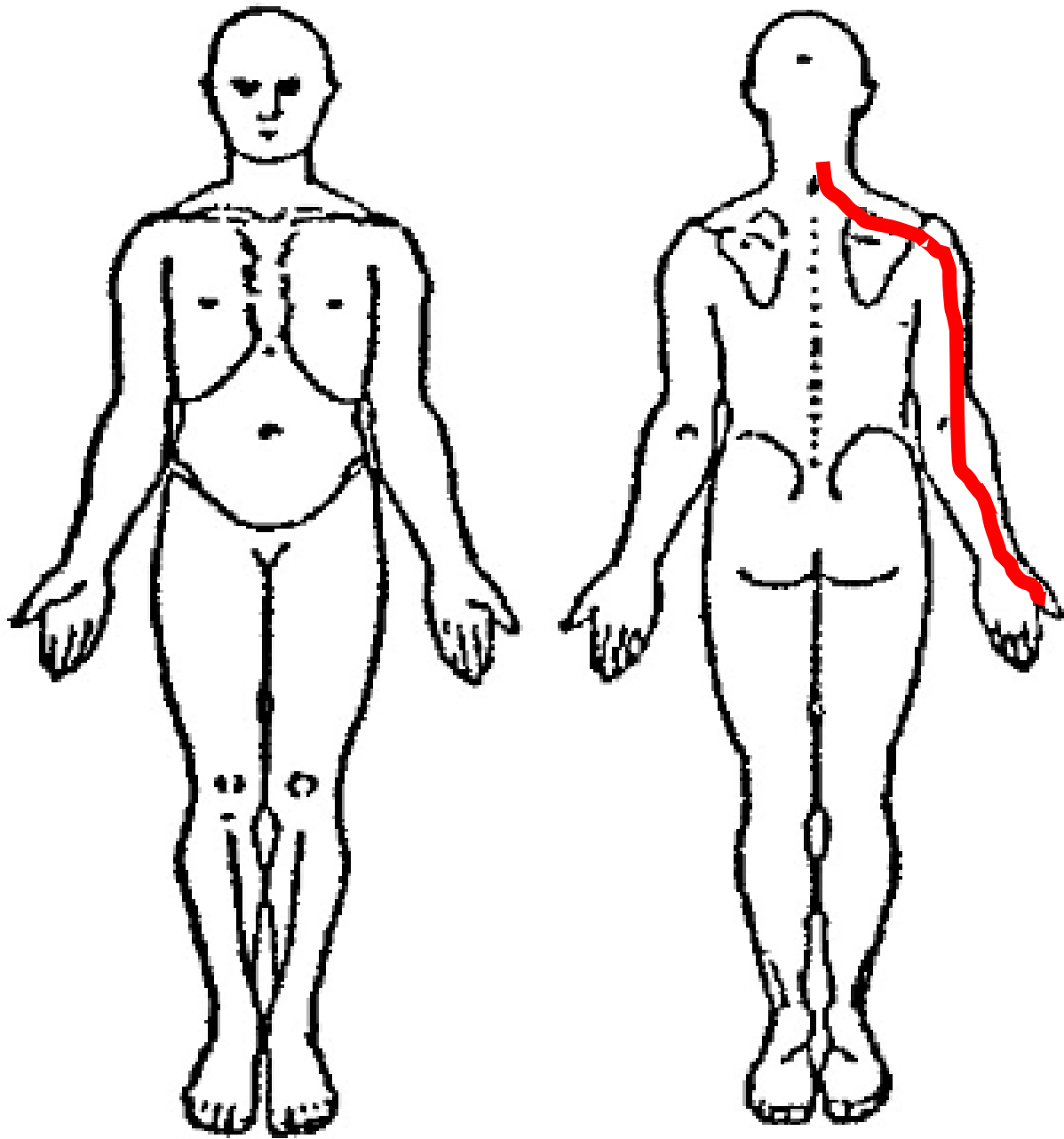
Άλλα _____

Καλύτερα σκύψιμο κάθισμα στροφή κατάκλιση
πμ / στην πρόοδο της ημέρας / μμ ακινησία / στην κίνηση

Άλλα _____



Ιστορικό



- Συμπτώματα κάτω από τον αγκώνα
- Αδυναμία
- Μούδιασμα / Μυρμήγκιασμα / Καρφίτσες- βελόνες