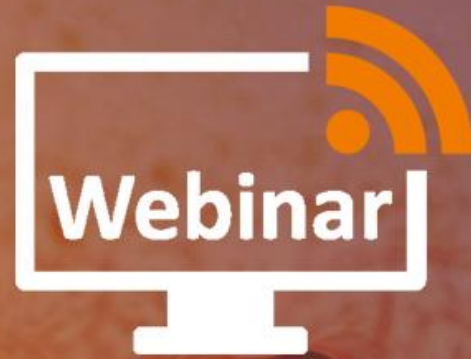

COPYRIGHT[©]

Το περιεχόμενο του αρχείου είναι πνευματική ιδιοκτησία του δημιουργού και του Ελληνικού Ινστιτούτου McKenzie, 11141, Αθήνα, Ελλάδα.

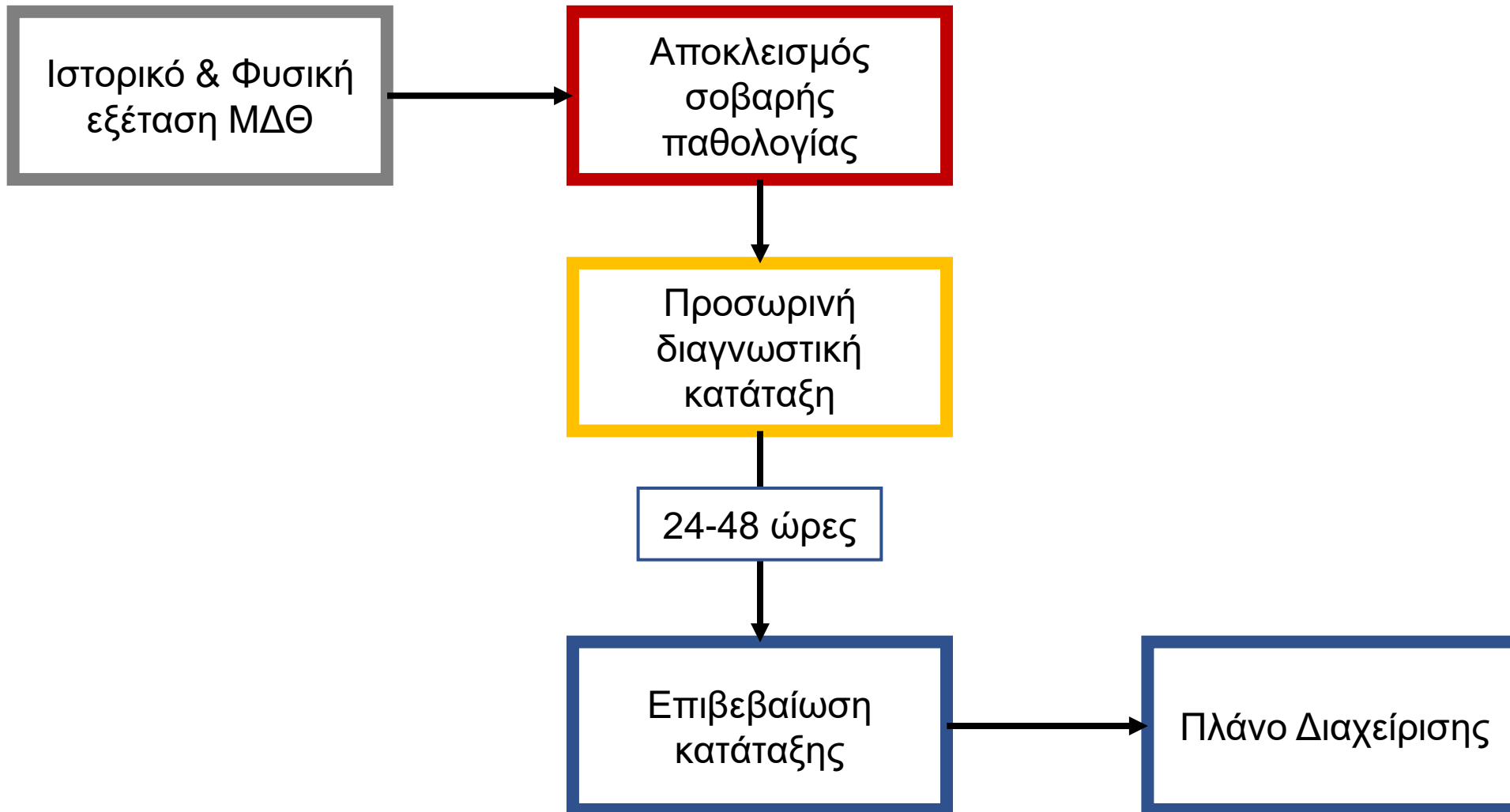
Απαγορεύεται η αντιγραφή και γενικότερα η χρήση μέρους ή συνόλου του εγχειριδίου καθ' οποιοδήποτε τρόπο χωρίς τη γραπτή άδεια από τη διεύθυνση του Ελληνικού Ινστιτούτου McKenzie.



Οσφυϊκή σπονδυλική στένωση

Εισηγητές:

Κοντός Αθανάσιος, PT, Dip MDT, Prob Instructor MDT
Σπανός Γεώργιος, PT, Dip MDT, Senior Instructor MDT



Διαγνωστικά ζητήματα

- Οι ακτινογραφικές αλλαγές δεν συσχετίζονται πάντα με συμπτώματα
- Η διάγνωση βασίζεται στο ιστορικό και τη φυσική εξέταση

Covaro et al, 2016

- Η χρήση της μαγνητικής τομογραφίας (MRI) είναι αναγκαία για τον αποκλεισμό άλλων σοβαρών αιτιολογιών ή όταν εξετάζονται επεμβατικές διαδικασίες

Genevay & Atlas, 2010

«Ένας βασικός περιορισμός της υπάρχουσας βιβλιογραφίας είναι η ετερογένεια των διαγνωστικών κριτηρίων για τον εντοπισμό ασθενών με συμπτώματα λόγω οσφυϊκής σπονδυλικής στένωσης»

Genevay et al, 2017